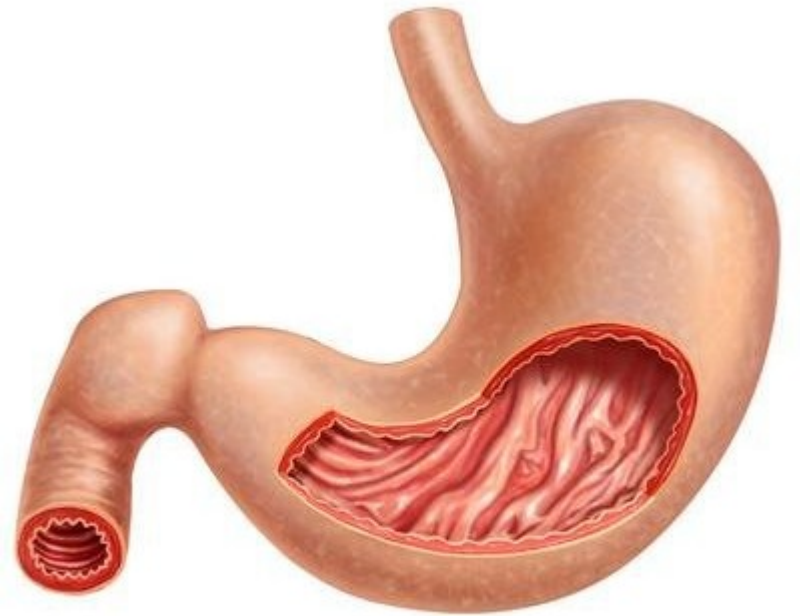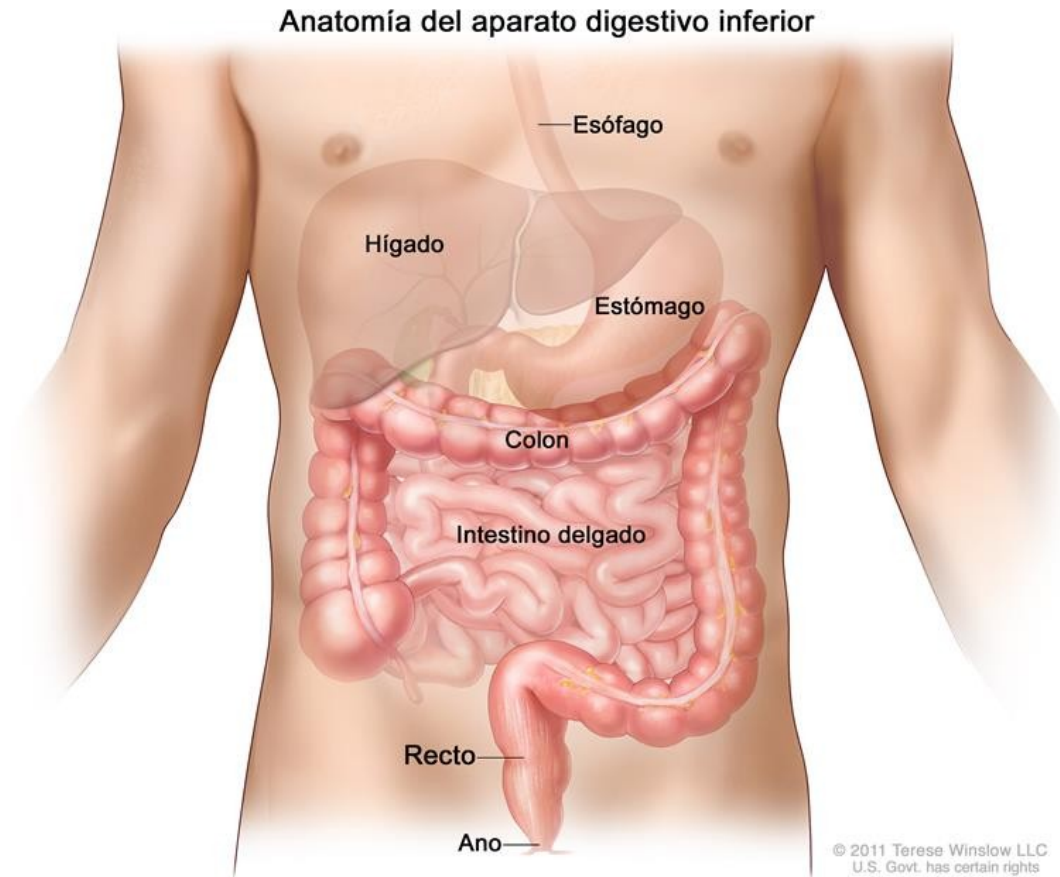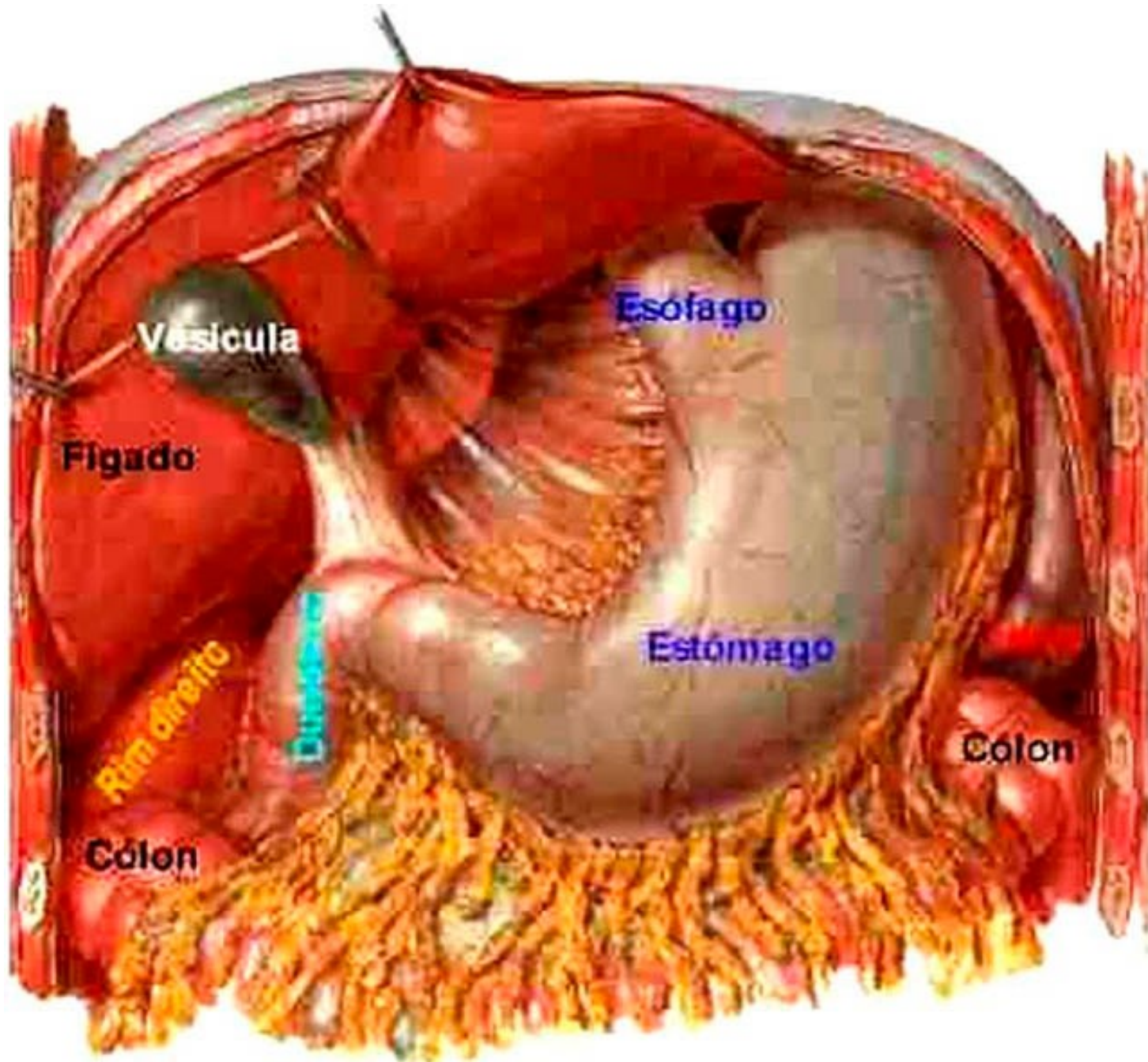


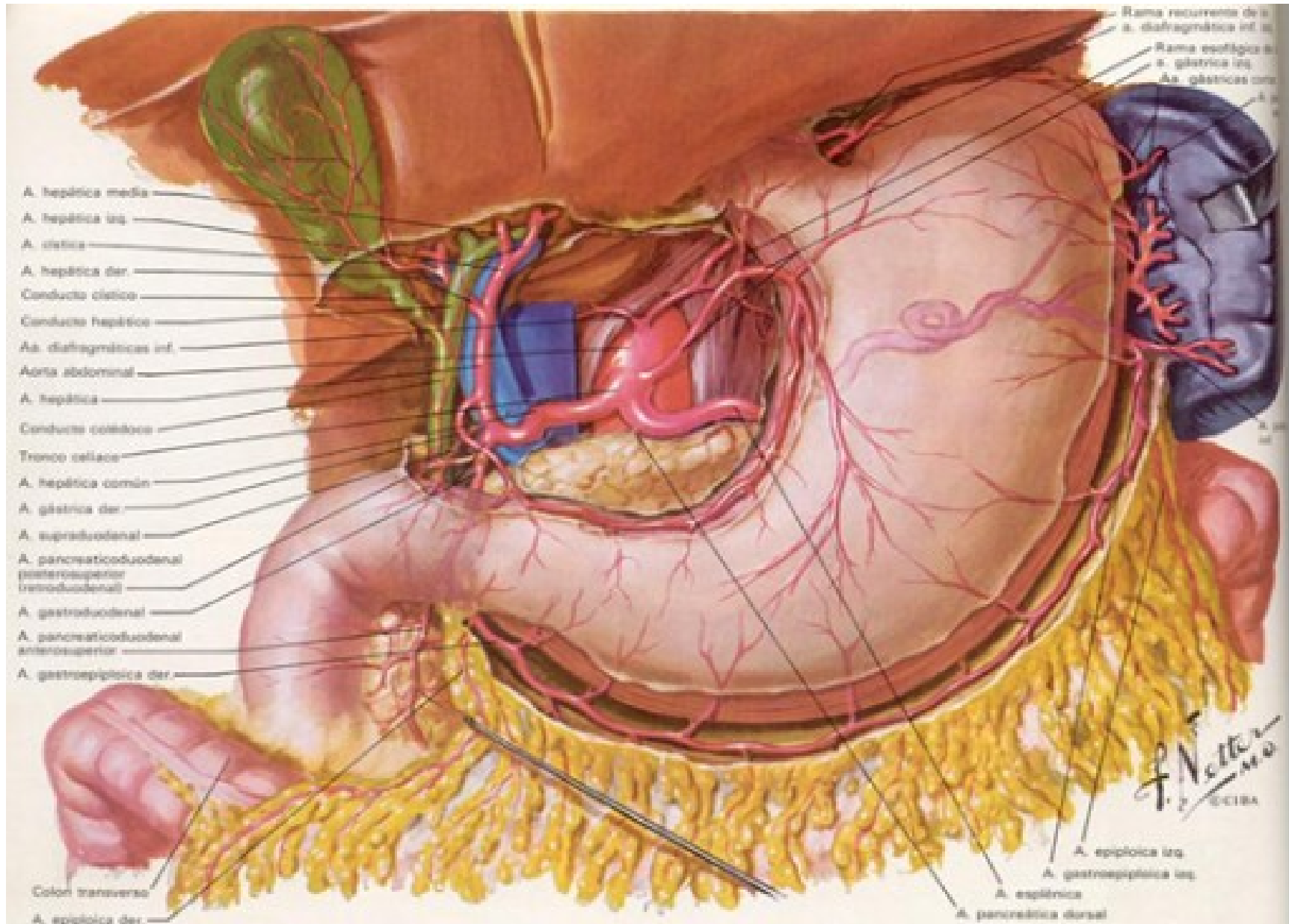
# Estómago



- Es un reservorio muscular, interpuesto entre el esófago y el duodeno.
- En él se acumulan los alimentos.
- Su mucosa segrega el jugo gástrico.
- Ocupa casi todo el hipocondrio izquierdo y parte del epigastrio.
- Situado en el receso subfrénico izquierdo, arriba del mesocolon transverso, debajo del hígado y del diafragma.
- Esta peritonizado.

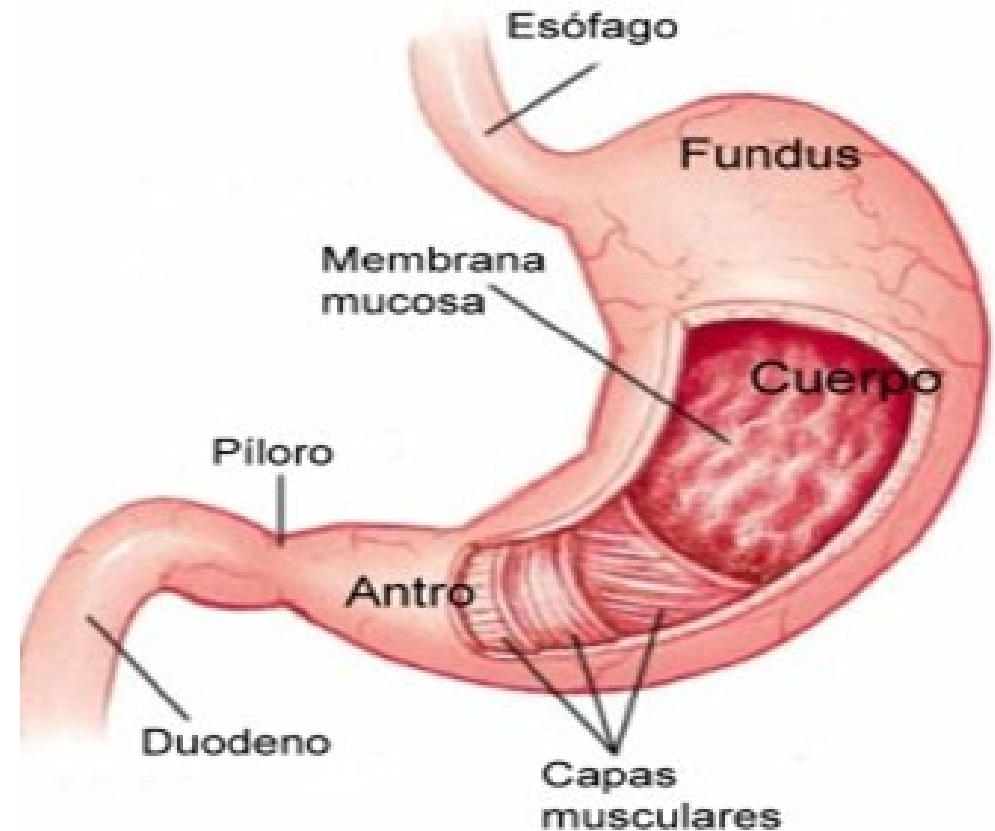






# Configuración externa

- Posee:
  - Una porción vertical que incluye el fundus gástrico (tuberosidad mayor), el cuerpo y la tuberosidad menor.
  - Una porción horizontal: es la porción pilórica del estómago (antro pilórico).
  - Curvatura mayor
  - Curvatura menor
  - 2 orificios: del cardias y el pilórico.





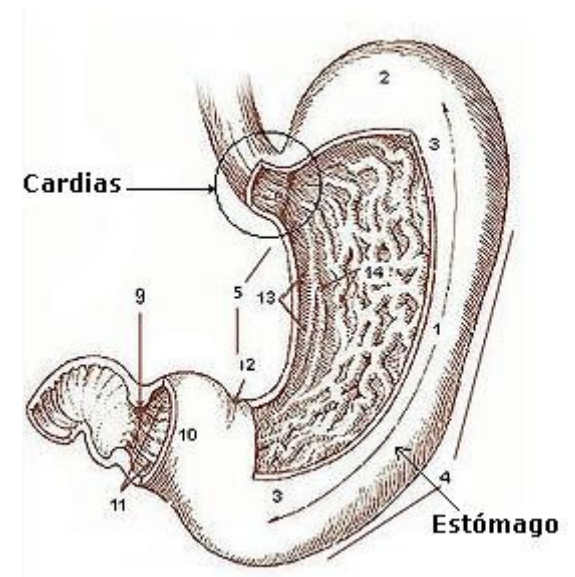
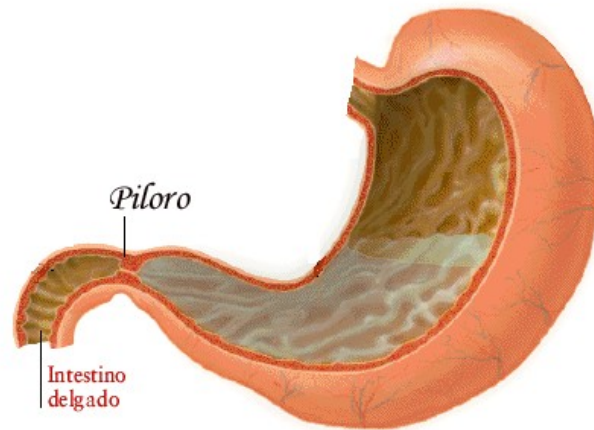
# Curvatura mayor

- Se extiende desde el borde superior del cardias hasta el borde inferior del píloro.
- En su origen, forma con el borde izquierdo del esófago la incisura del cardias.
- Es cóncava hacia arriba.
- En ella transitan las arterias gastroepiploica derecha (rama de la arteria gastroduodenal) y gastroepiploica izquierda (rama de la arteria esplénica).
- En relación al epiplón mayor.



# Curvatura menor

- Se extiende desde el cardias al píloro.
- En relación con el epiplón menor.
- Por ella transcurren las arterias gástrica derecha o pilórica (rama de la arteria hepática propia) y la arteria gástrica izquierda o coronaria estomáquica (rama del tronco celíaco).
- En relación con el nervio de Latarjet.



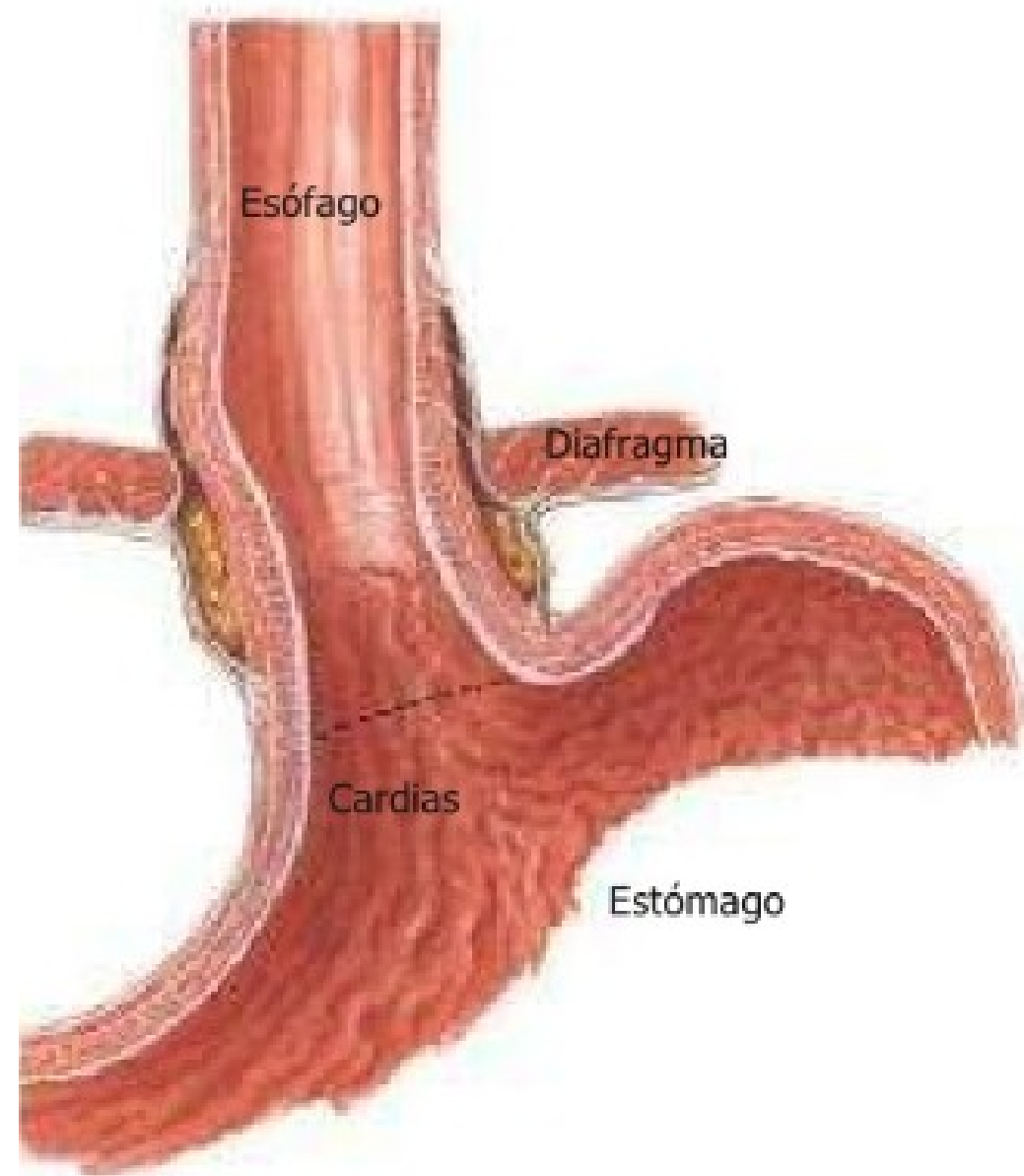
- Cardias: orificio superior del estómago, a través del cual se comunica con el esófago.
- Píloro: situado en la parte inferior de la curvatura menor, está marcado externamente por un espesamiento y un estrechamiento que corresponde al esfínter pilórico (anillo de músculo liso que abre o cierra el orificio). Comunica al estómago con duodeno I.
- Antro pilórico: previo al píloro.

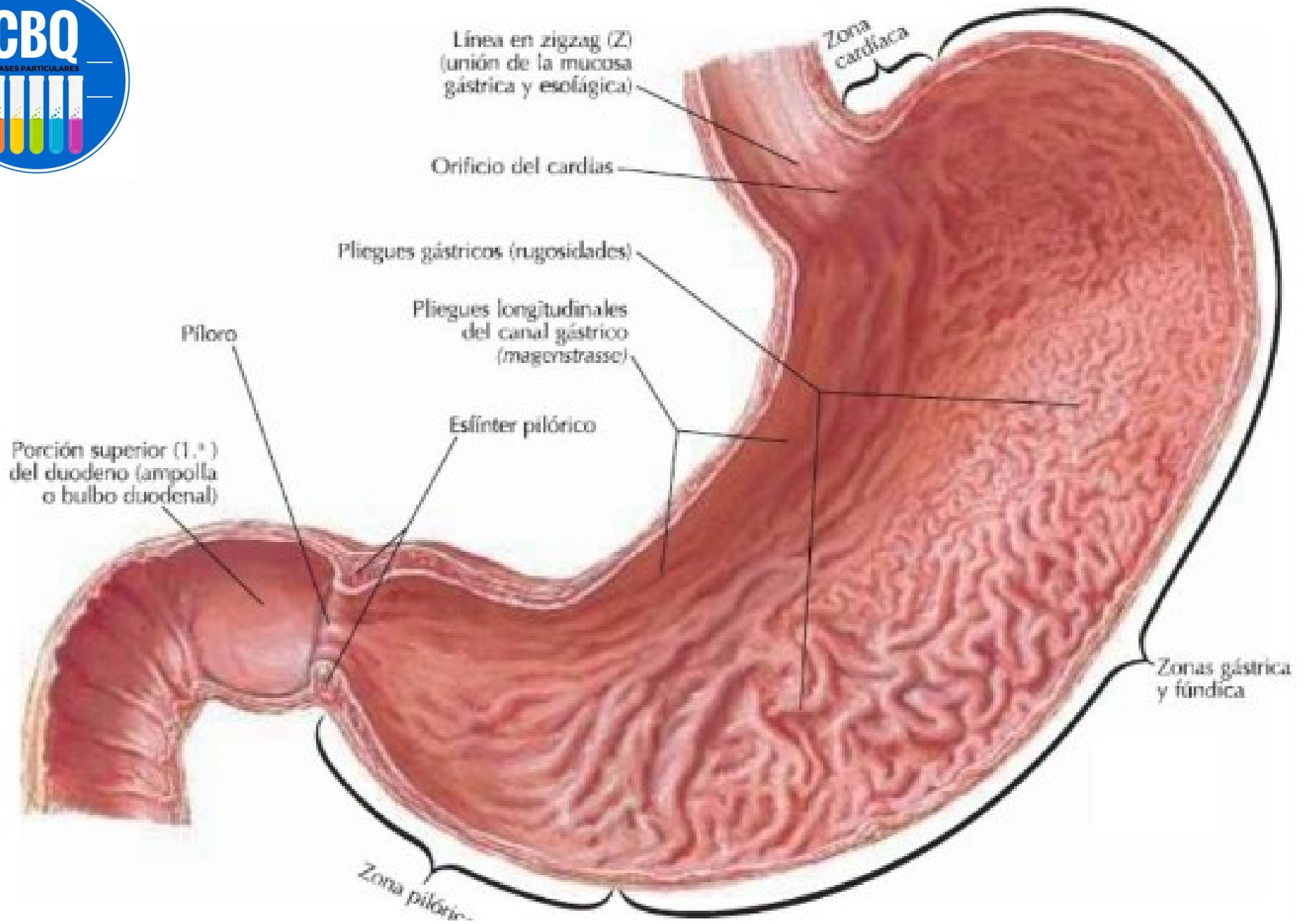


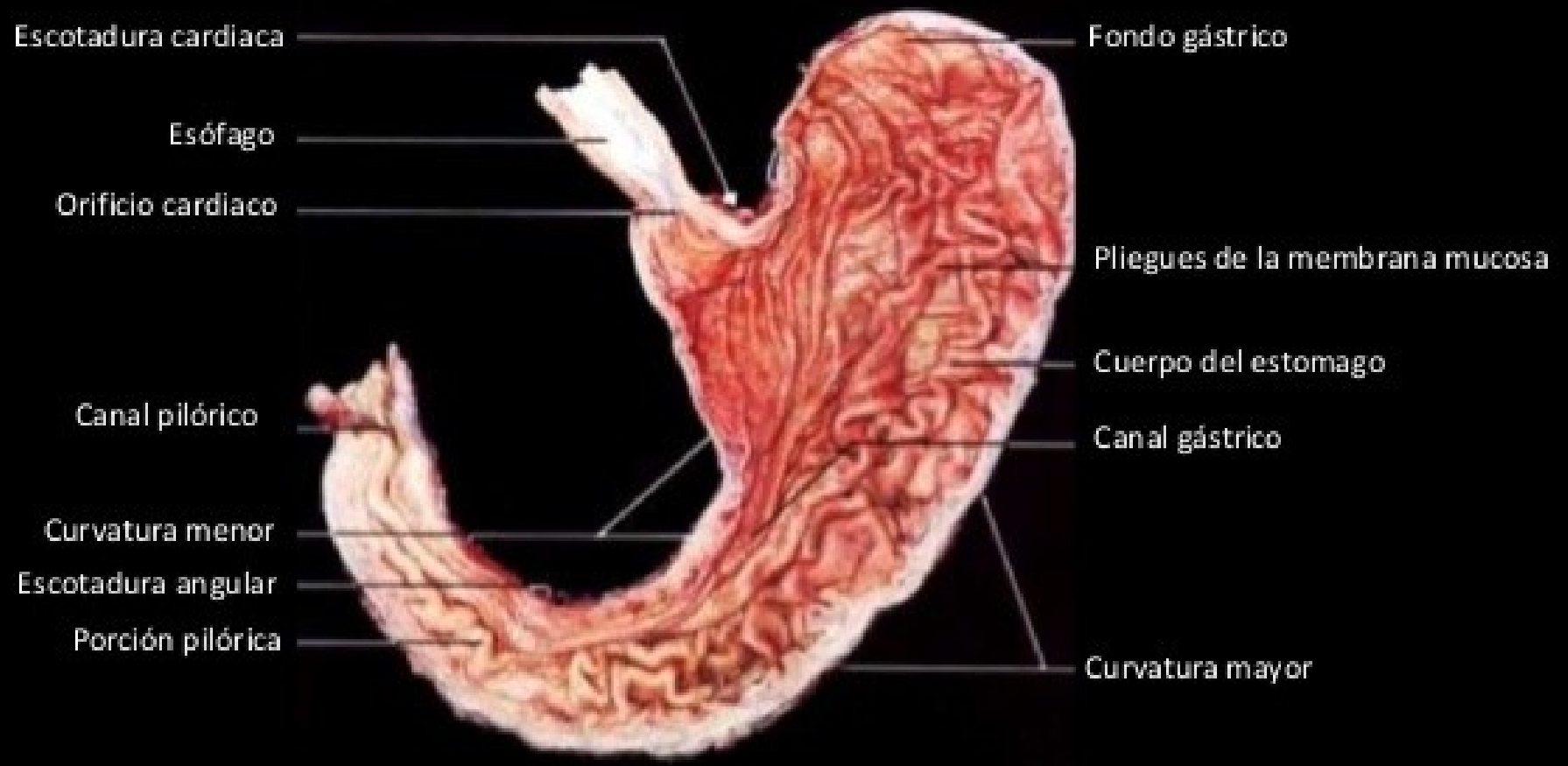


# Configuración interna

- Mucosa gástrica: presenta pliegues paralelos al eje mayor del estómago.
- A nivel del cardias, la mucosa presenta un pliegue, llamado válvula de Gubarow (se opone al reflujo gastroesofágico).

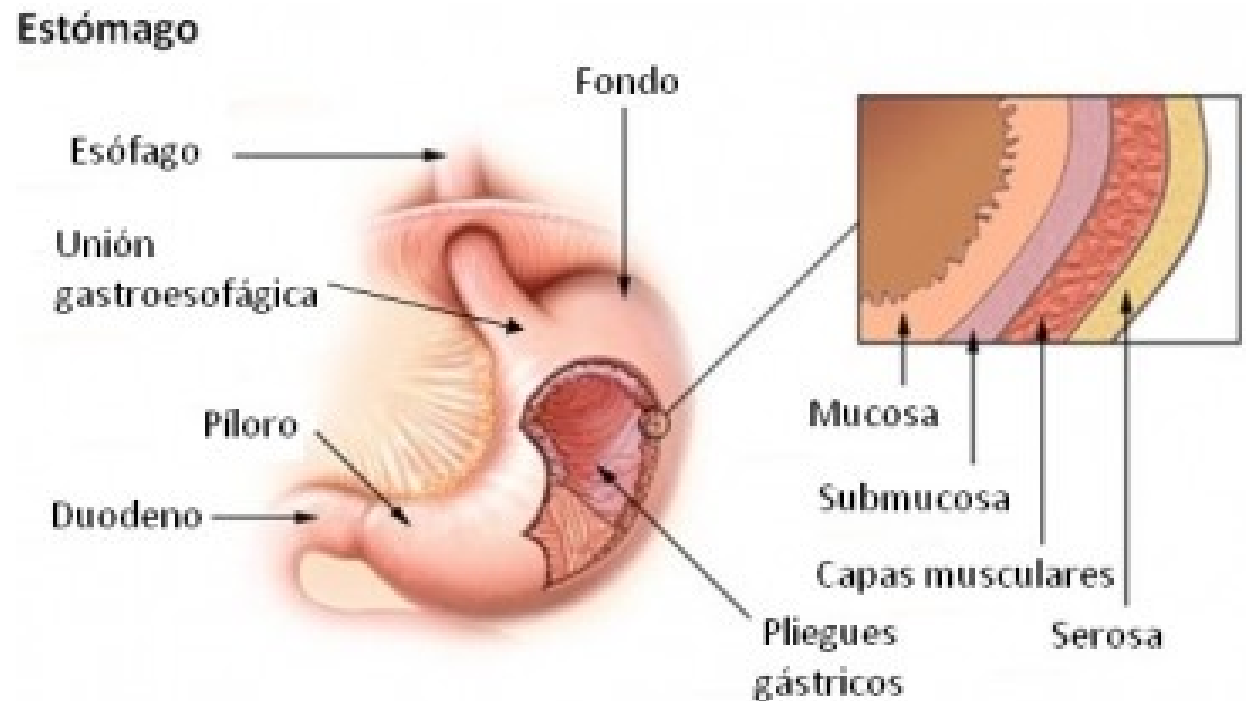






# Pared gástrica

- Compuesta por 4 capas:
  - 1) Serosa
  - 2) Muscular
  - 3) Submucosa
  - 4) Mucosa





# Relaciones anteriores

- El fundus y la parte superior del cuerpo se relacionan con:
  - Diafragma (hemidiafragma izquierdo)
  - Cavidad torácica: el estómago adelante se proyecta al nivel de receso costodiafragmático del 5to al 9no espacio intercostal. A ese nivel se relaciona con el borde inferior del pulmón izquierdo. Arriba el pericardio y la cara inferior del corazón se relacionan con el fundus.
  - Con la cavidad peritoneal: entre el estómago y el diafragma se interpone el lóbulo izquierdo del hígado. Luego el estómago se relaciona directamente con el diafragma explicando la existencia del espacio semilunar de Traube hipersonoro a la percusión.
  - Con la pared abdominal anterior.



# Relaciones posteriores

- Segmento superior de estómago:
  - \*corresponde a la cara posterior del fundus y no está peritonizado.
  - \*aplicada a la pared posterior y medial de la cavidad abdominal.
- Segmento inferior:
  - \*tapizado por peritoneo.
  - \*se encuentra separado de la pared abdominal posterior por la transcavidad de los epiplones.
  - \*en relación con la cara anterior del páncreas (cuerpo y cola).
  - \*próximo a la cara superior del mesocolon transversos



# Relaciones del cardias

- Está peritonizado adelante, y desprovisto de peritoneo atrás.
- Situado por delante del cuerpo de T11.
- Adelante: con el nervio vago izquierdo y lóbulo izquierdo del hígado.
- Atrás: pilar izquierdo del diafragma, nervio vago derecho, hiato aórtico del diafragma.
- Abajo y a la derecha: vestíbulo de la transcavidad de los epiplones, región celíaca y arco de la arteria gástrica izquierda.
- A la derecha: lóbulo caudado del hígado.
- A la izquierda: fundus gástrico.



# Relaciones del píloro

- Situado por delante del cuerpo de L1.
- Se encuentra cubierto por peritoneo en su dos caras.
- Se une al hígado a través del epiplón menor.
- Se une al colon transversal a través del ligamento gastrocólico.
- Adelante: con la pared abdominal anterior
- Atrás: transcavidad de los epiplones.
- Arriba: cara visceral del hígado.





# Vascularización

- Arterias:

- Arteria gástrica izquierda (coronaria estomáquica), rama del tronco celíaco.

- Arteria gástrica derecha (pilórica) rama de la arteria hepática propia.

Las arterias gástrica derecha e izquierda se anastomosan en la curvatura menor del estómago.

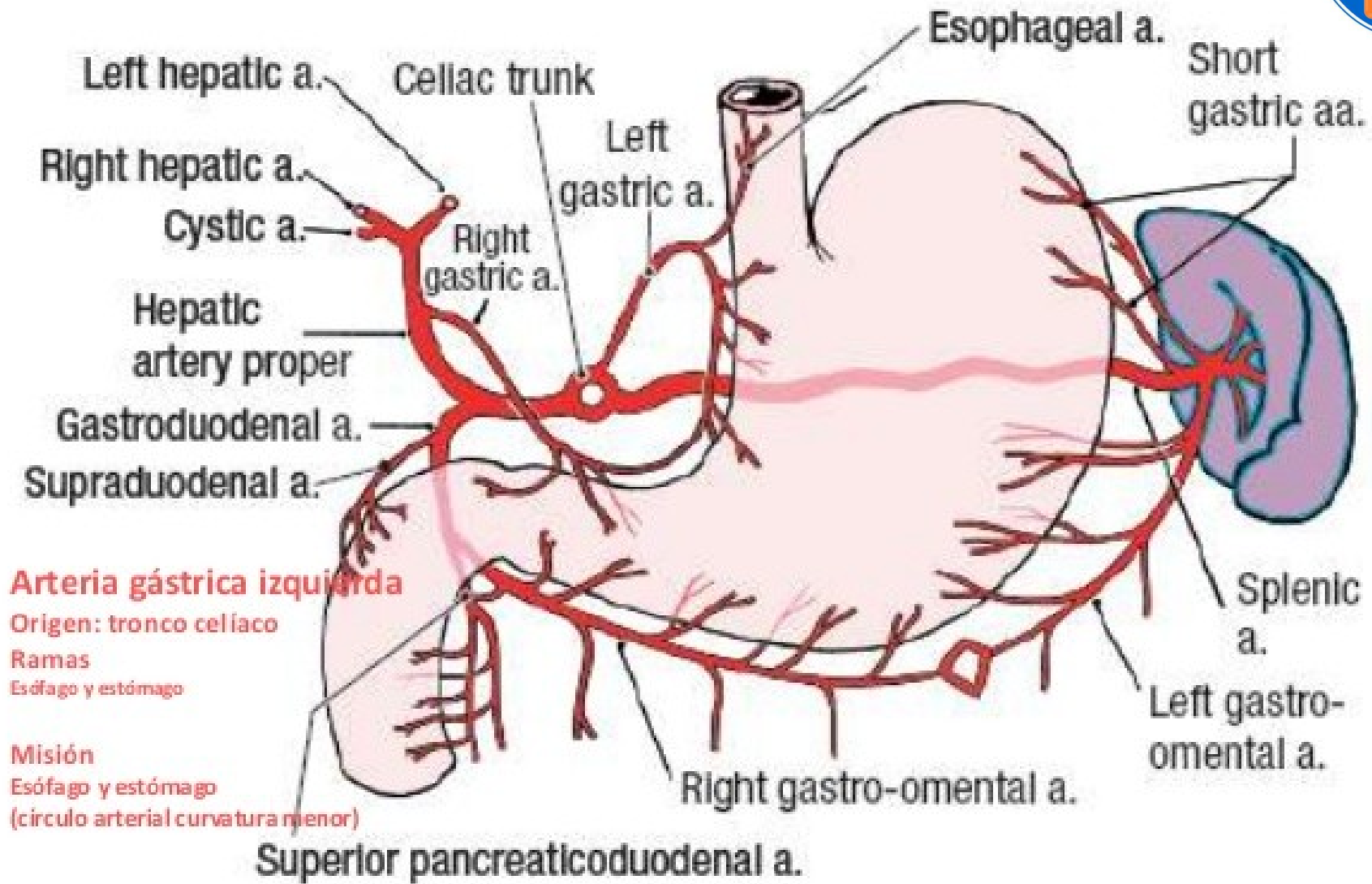
- Arteria gastroepiploica derecha: rama de la arteria gastroduodenal (surge de la porción terminal de la arteria hepática común y el comienzo de la hepática propia).

- Arteria gastroepiploica izquierda: rama de la arteria esplénica.

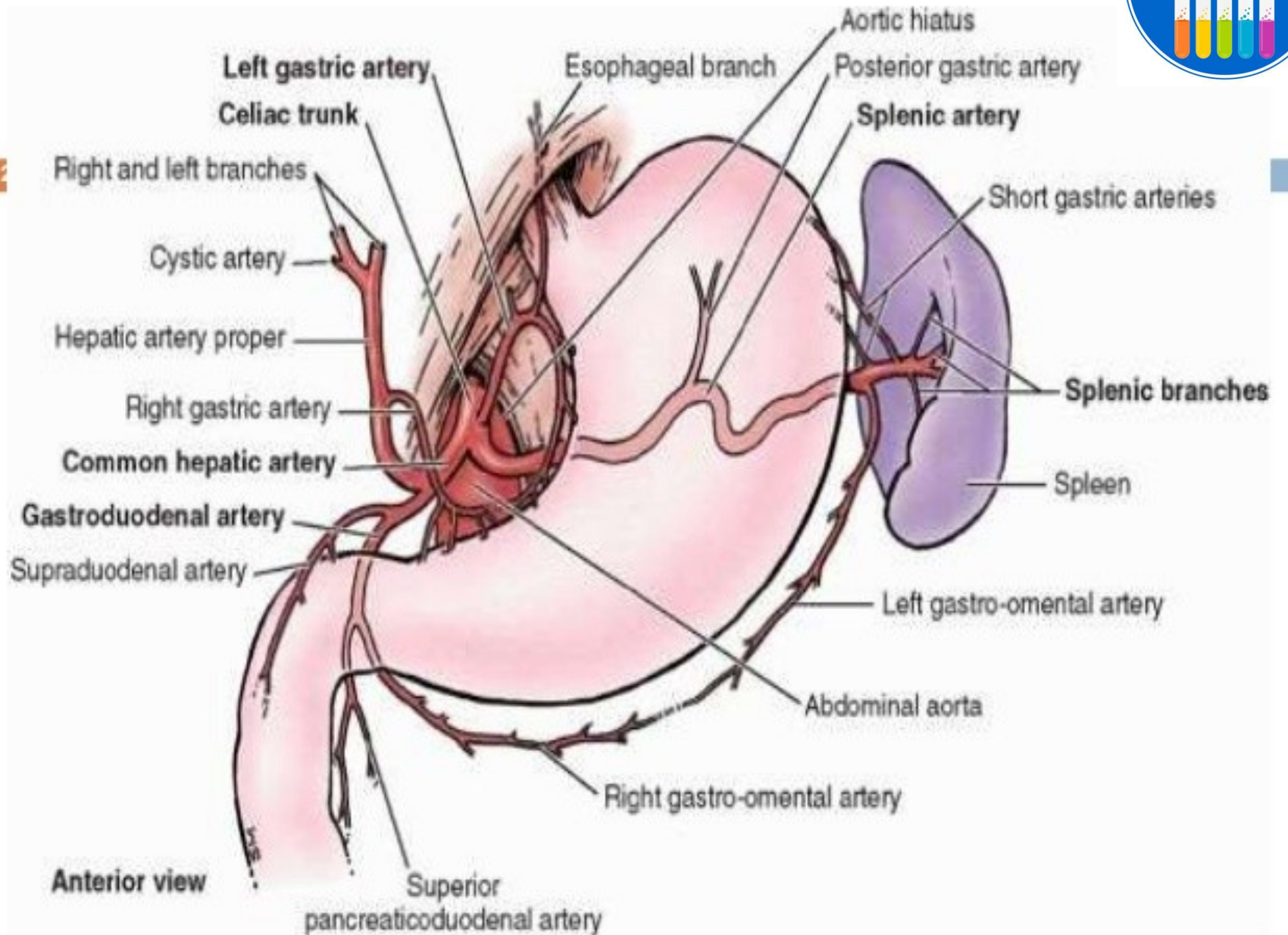
Las arterias gastroepiploica derecha e izquierda se anastomosan en la curvatura mayor del estómago.

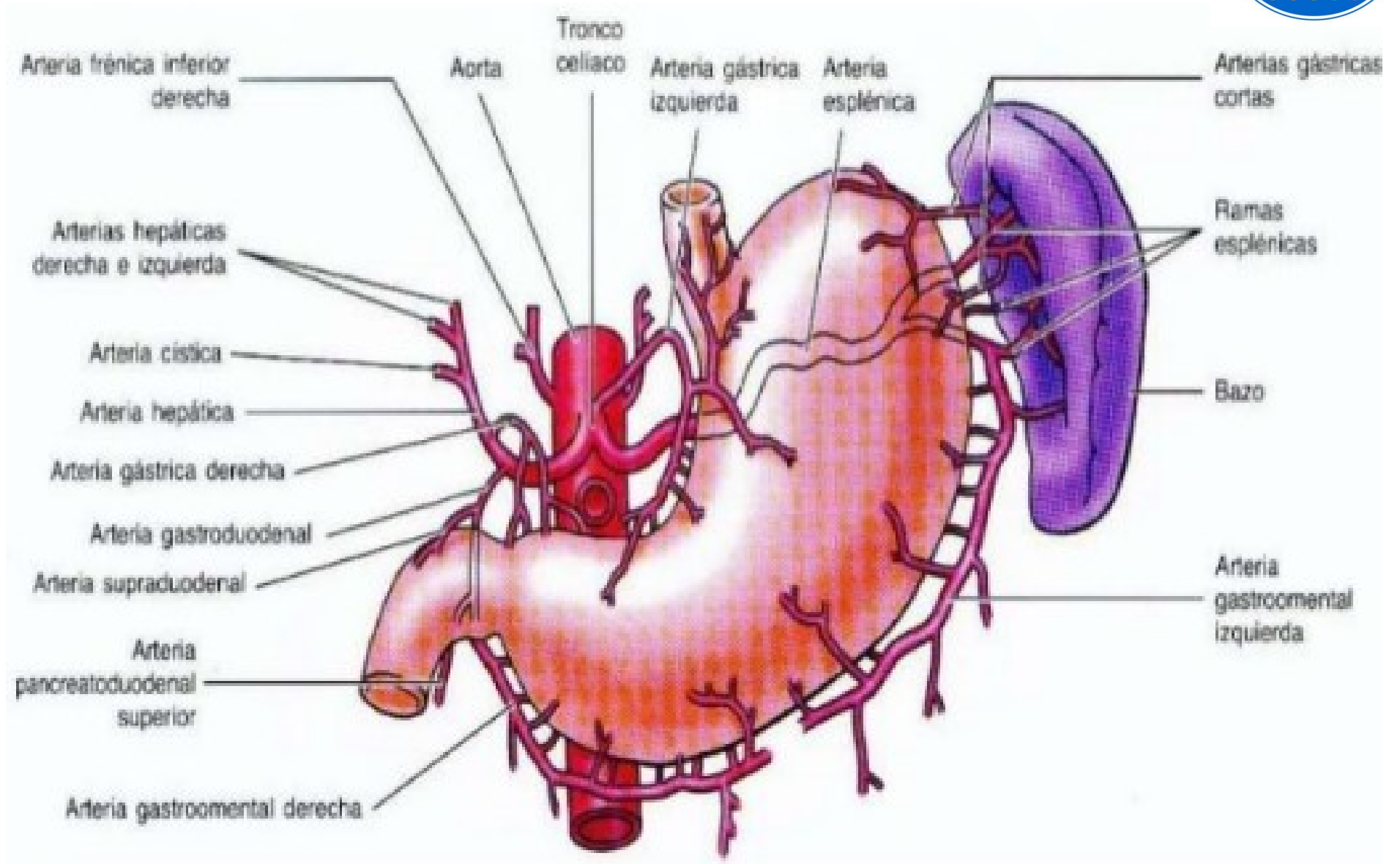
- Arterias gástricas cortas: ramas de la arteria esplénica (destinadas al fundus gástrico).

- Las venas son satélites de las arterias.



Schematic drawing of the branches of the celiac trunk.







# Nervios

- Nervio vago izquierdo: llega al estómago por delante del cardias. Una de sus ramas es el nervio principal anterior de la curvatura menor (NERVIO DE LATARJET).
- Nervio vago derecho: da ramos gástricos.
- Plexo celíaco (son simpáticos y parasimpáticos)

